HYPOTHYROIDIES DE L'ENFANT

Dr R.BOUREGHDA

HYPOTHYROIDIES DE L'ENFANT

I. DEFINITION:

L'hypothyroidie consiste en une production insuffisante d'hormones thyroïdiennes, que celle ci soit due :

- **A un manque de développement complet ou partiel de la glande.**
- **Ou à un déficit dans la biosynthèse des hormones.**

II. INTERET :

Fréquence : Après le diabète c'est 1'endocrinopathie la plus fréquente (1/4.000 naissances).

Prévention :Nécessité d'un traitement précoce pour éviter les séquelles neurologiques et mentales graves.

Possibilité d'un dépistage biologique néonatal systématique.

VI.BIOCHIMIE ET PHYSIOLOGIE :

Fonction de la thyroïde et son contrôle :

- La synthèse et la sécrétion d'hormones thyroïdiennes sont contrôlées par le système hypothalamo hypophysaire.
- L'hypothalamus : Secrète le TRH ou TRF (thyrotropine releasing factor) qui agit directement sur les cellules antéhypophysaires sécrétant la TSH. La TSH contrôle la synthèse et la sécrétion des hormones thyroïdiennes : triiodothyronine (T3) et thyroxine (T4).

Rappel :

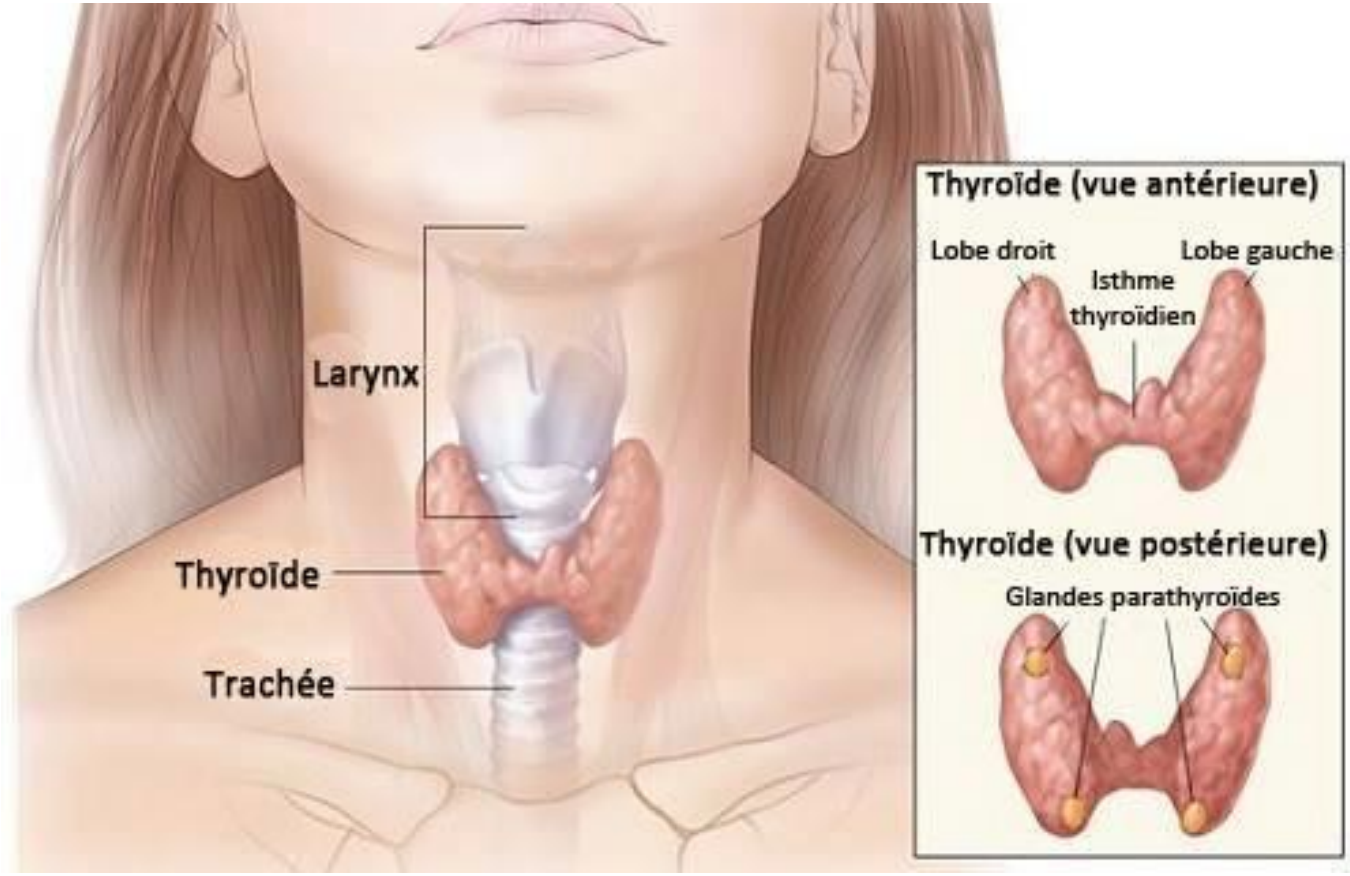
Larynx
Thyroïde
Trachée
Thyroïde (vue antérieure)
Lobe droit
Lobe gauche
Isthme
thyroïdien
Thyroïde (vue postérieure)
Glandes parathyroïdes

REGULATION :

- L'axe hypothalamo-hypophyso-thyroidien est fonctionnel dès le 4eme mois. La régulation se fait par mécanisme de rétrocontrôle (feedback). La TRH régule la sécrétion de TSH ; la sécrétion de TRH est régulée par la TSH et les hormones thyroïdiennes T3 et T4 par rétrocontrôle.

PHYSIOLOGIE DE LA THYROÏDE

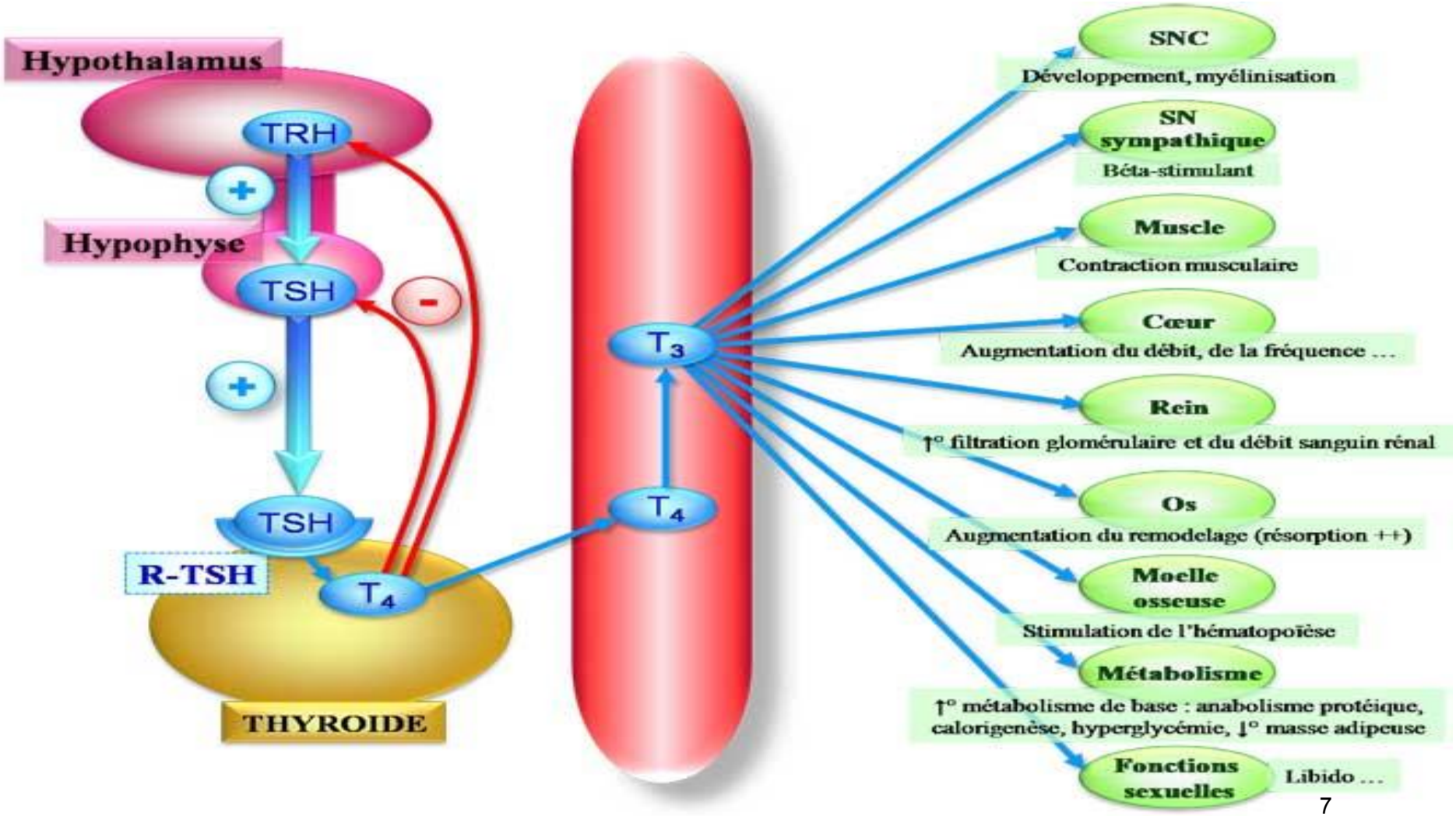

SYNTHESE ET LIBERATION DES HORMONES THYROÏDIENNES :

- L'iode est absorbé de l'intestin vers le sang ou il circule sous forme d'iodure (I-).
- Le transport de l'iode du sang vers la cellule épithéliale à travers la membrane basale, est un phénomène actif.
- Puis l'iodure est oxydé en iode : 2 I----------> I^2 + 2 e-.
- Il est ensuite organifié, c'est à dire lié à la tyrosine pour former des monoiodothyrosines (MIT) et diiodothyrosines (DIT).
- L'oxydation et l'organification sont catalysés par la peroxydase thyroïdienne : couplage des iodothyrosines pour former T3 et T4.

SYNTHESE ET LIBERATION DES HORMONES THYROÏDIENNES :

- La thyroglobuline, située au centre dans le colloïde, porte MIT,DIT, T3, et T4. Le couplage se fait à l'intérieur de la thyroglobuline.
- Puis T3 et T4 sont libérées à partir de la thyroglobuline, traversent la cellule épithéliale et passent dans la circulation.
- MIT et DIT, non utilisés pour la synthèse de T3 et T4, passent aussi du colloïde dans la cellule épithéliale. L'iode est alors séparé de la tyrosine et réutilisé pour la synthèse de T3 et T4.

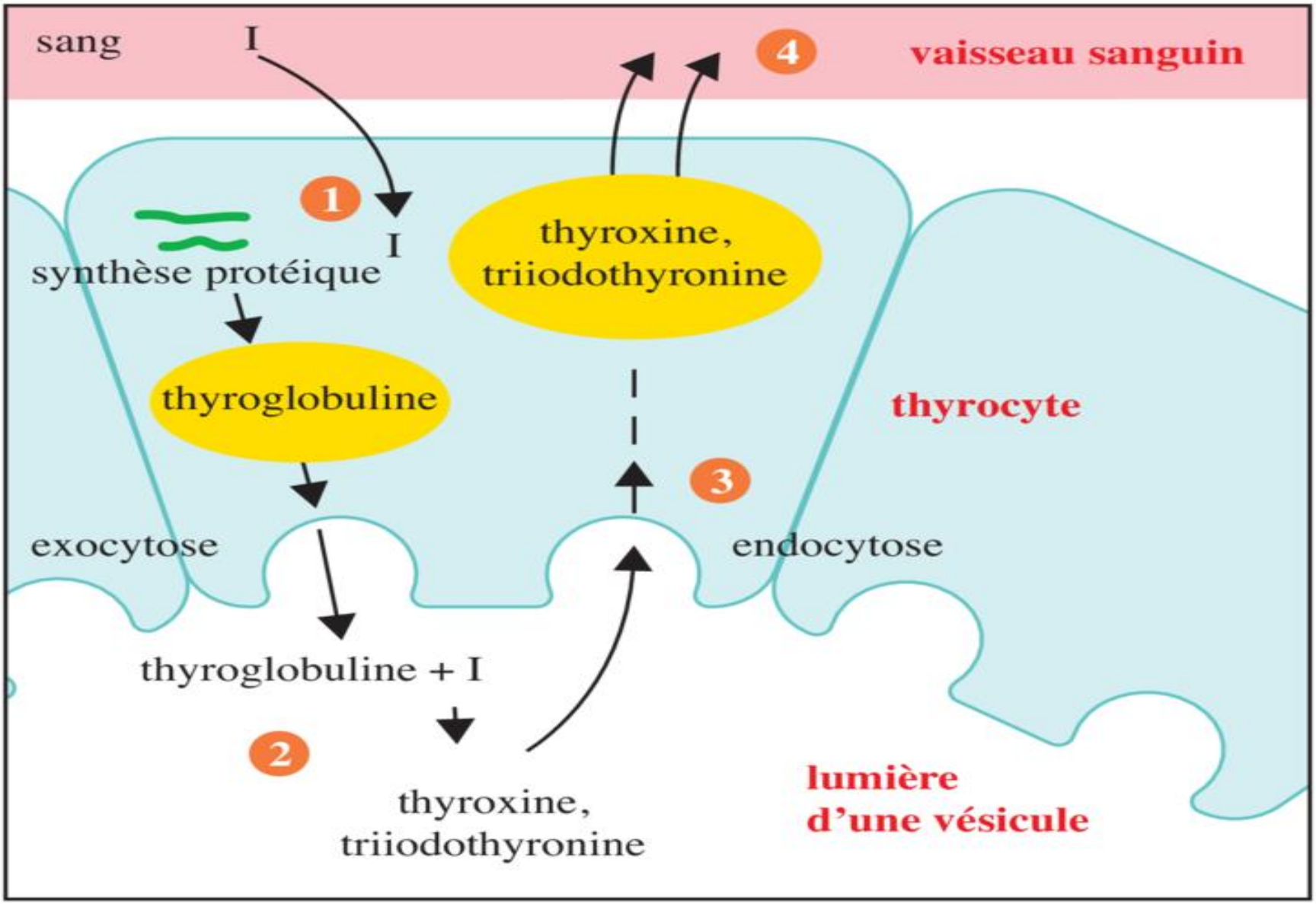
sang
I
4
vaisseau sanguin
1
I
synthèse protéique
thyroxine,
triiodothyronine
thyroglobuline
thyrocyte
3
exocytose
endocytose
thyroglobuline + I
2
thyroxine,
triiodothyronine
lumière
d'une vésicule

TRANSPORT DES HORMONES :

Dans le plasma, le fraction libre des hormones thyroïdiennes est faible.

En effet moins de 0,5% circulent sous forme libre (FT4, FT3). La presque totalité est donc liée à des protéines de transport :

" thyroxine binding globulin" (TBG), "thyroxine binding pré albumine" (TBPA) et albumine.

Les taux circulants de T4 sont 50 à 100 fois plus élevés que ceux de T3.

ACTION DES HORMONES THYROÏDIENNES :

- Dans l'organisme en croissance elles favorisent l'anabolisme.
- Les hormones thyroïdiennes stimulent les métabolismes d'une manière globale et entraînent un accroissement de la consommation d'oxygène et de la calorigénèse.
- Elles induisent une synthèse protéique indispensable a une croissance normale en particulier du squelette et du cartilage en potentialisant l'action de l'hormone de croissance et des somatomedines.
- Rôle capital dans la synthèse des lipoprotéines cérébrales.

PHYSIOLOGIE DE LA THYROÏDE

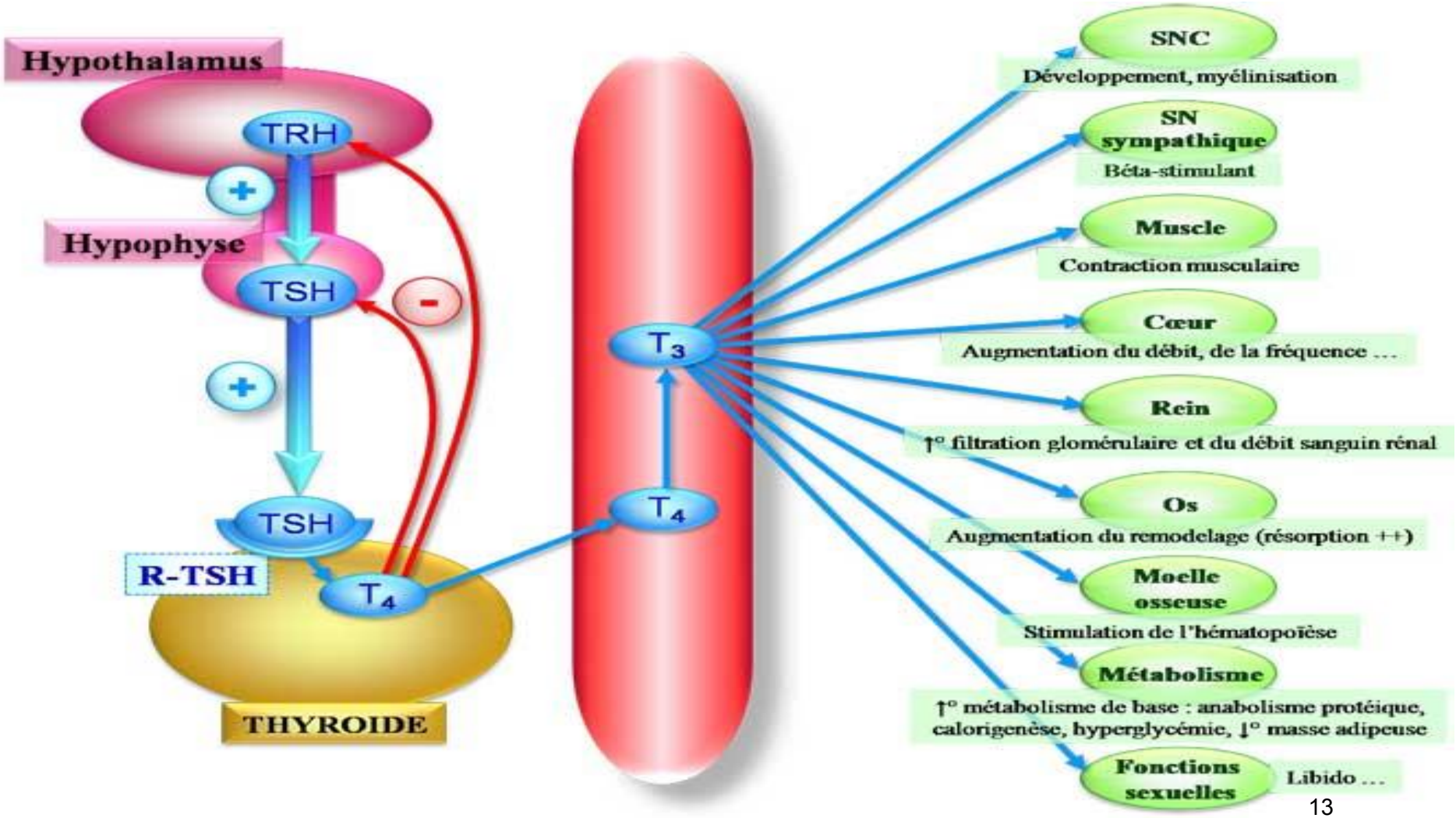

Par ailleurs les hormones thyroïdiennes :

- Stimulent la lipolyse et favorisent l'oxydation des acides gras (source d'énergie). (la synthèse de cholestérol est augmentée en l'absence d'hormones thyroïdiennes).
- Au niveau des hydrates de carbone : stimule la glycogénogénèse, potentialise l'action hyper glycémique de l'adrénaline

ACTION DES HORMONES THYROÏDIENNES SUR LE CERVEAU

- Le développement normal du cerveau in utero et après la naissance dépend fortement d'un apport adéquat en hormones de la thyroïde.

- Les récepteurs pour les hormones thyroïdiennes s'expriment dans le cerveau déjà pendant le premier trimestre de la grossesse

- L'hypothyroïdie congénitale se manifeste dans la phase vulnérable du développement cérébral.

- Il s'agit de la cause évitable d'un retard mental la plus fréquente

DIAGNOSTIC POSITIF

HYPOTHYROIDIES CONGENITALE (PRIMAIRE) : (à révélation précoce).

Elles sont dues presque exclusivement aux dysgénésies, plus accessoirement à un trouble de l'hormono synthèse.

Signes cliniques précoces :

- **Période Néonatale : Dans les premiers jours on peut retrouver :**
- Persistance de l'ictère physiologique néonatal.
- Hypotonie axiale, Elargissement de la fontanelle antérieure.
- Fontanelle postérieure encore ouverte et trop large (sup à 1 cm),
- Taille de naissance inférieure à la normale avec un poids normal ou supérieur à 4.000 g.
- Persistance du lanugo, hirsutisme dorsolombaire.
- Cerne bleuâtre palpébral.
- Retard d'émission du méconium.

Dans les premières semaines de vie :

- Hypothermie inf à 36".
- Macroglossie, Troubles de la succion et de la déglutition. (fausses routes fréquentes).
- Raucité du cri (par infiltration des muqueuses).
- Difficultés respiratoires : respiration nasale, bruyante.
- Constipation, ballonnement abdominal.
- Hypotonie axiale.
- Hernie ombilicale.
- Comportement anormal : enfant trop sage, qui dort trop.

Tableau typique Après 3 mois d'évolution le tableau clinique se complète

Le tableau complet est réalisé dans le cas de l'ATHYREOSE (**myxœdème congénital**).

- retard statural, dysharmonieux avec brachyskelie (membres courts par rapport au tronc) et poids excessif pour la taille.
- dysmorphie faciale: faciès pale, bouffi, infiltré, avec des traits grossiers, des cheveux épaissis, une fontanelle trop large, un nez aplati avec ensellure, une bouche ouverte avec Macroglossie.
- cou large et court, infiltré.
- téguments: peau sèche, épaissie, infiltrée. Peau pale, sèche, froide.
- abdomen : distendu avec souvent une hernie ombilicale.
- Troubles fonctionnels : Hypothermie, Bradycardie avec hypotension artérielle, Constipation tenace, Apathie.

- Hypotonie musculaire
- Retard psychomoteur : de plus en plus net: Les acquisitions psychomotrices (sourire, tenue de la tête...) sont retardées.
- Complications : Fausses routes (pronostic vital).
- Coma myxœdémateux très rare.
- La présence d'un goitre oriente vers un trouble de l'hormono synthèse.
- En l'absence de Traitement:

Le tableau se complète par une insuffisance de croissance staturale avec retard de maturation osseuse et par un retard du développement psychomoteur

HYPOTHYROÏDIE CONGÉNITALE

HYPOTHYROÏDIE CONGÉNITALE

HYPOTHYROIDIES A REVELATION TARDIVE :

Elles correspondent le plus souvent aux ectopies

Tableau clinique : Se révèle après 2 ans, en particulier à la puberté. Le plus souvent les signes d'insuffisance thyroïdienne sont discrets et/ou isoles.

Le signe essentiel est le retard statural.

- Croissance ralentie, dysharmonieuse avec brachyskelie et hypertrophies de certaines masses musculaires (mollets en particulier).
- Autres signes plus rares : Baisse du rendement scolaire, une frilosité ,constipation récente , une dépilation , retard pubertaire parfois.

SIGNES PARACLINIQUES :

SIGNES RADIOLOGIQUES :

Retard de maturation osseuse :

- Ce retard est intense : retard osseux constant et toujours plus important que le retard statural.
- Retard osseux généralisé et symétrique
- Retard de la maturation est précoce se traduisant dans les formes à révélation néonatale par l'absence des points ossification fémoral inférieur et tibial supérieur (points de Beclard) qui sont habituellement visibles avec le cuboide chez le nouveau-né à terme.

En cas de suspicion d'hypothyroidie congénitale = Rx d'un genou de face.

Dysgénésie épiphysaire : Est pratiquement pathognomonique.

- Aspect fragmenté des épiphyses.
- Bilatérale et symétrique.
- Cette dysgénésie se retrouve surtout au niveau des noyaux fémoraux, huméraux et proximaux du genou.
- Le point d'ossification est fragmenté, muriforme, poreux, tigré.
- Le contour du noyau normalement lisse est remplacé par un aspect grignoté, irrégulier.

Dysgénésie épiphysaire

Signes cranio-faciaux :

- Densification exagérée des os de la voûte et de la base du crâne réalisant de face l'aspect en " lunette " par densification des rebords orbitaires.
- - Retard de maturation craniofaciale entraînant un retard de fermeture des fontanelles et des sutures.
- Aspect ballonisé de la selle turcique
- Parfois retard du développement dentaire et dystrophies (émail)

Signes vertébraux :

- Elargissement intervertébral : signe de BAMATTER, Hypoplasie et déformation des corps vertébraux au niveau des premières vertèbres lombaires (L1,L2) surtout : aspect ovoïde, en sabot, en coin : signe de SWOBODA. (Parfois une cyphose lombaire).

Autres : aspect d'ostéocondensation osseuse.

SIGNES BIOLOGIQUES :

Dosages hormonaux : Indispensables au diagnostic :

Le diagnostic est confirmé par un taux circulant de T4 diminué et celui de TSH augmenté.

- Dosages hormonaux :

T4, T3, T4 libre, T3 libre (FT4, FT3) diminués

Dosage TSH très élevée (hypothyroïdies primaires).

NORMES : T4 = 8 (5 à 12) microgrammes /100 ml.

T3 = 130 (80 à 220) ng/100 ml.

TSH = inf. à 10 micro unités/ml.

Autres examens : - dosage des anticorps thyroïdiens,

- le test au TRH

Autres Perturbations biologiques de l'hypothyroidie :

- Anémie souvent normo chrome, parfois hypochrome.
- Hypercholestérolémie.
- Hypercalcémie (inconstante).
- Phosphatases alcalines sériques basses.
- Glycémie à jeun normale, Calcémie et phosphoremie normales

ECHOGRAPHIE CERVICALE :

L'échographie cervicale antérieure permet de savoir si la glande thyroïde est visualisée, en place.

SCINTIGRAPHIE : (Par Technétium 99 et par iode 123).

REFLEXOGRAMME ACHILLEEN : (n'est fiable qu'après 3 ans)

Allongement du réflexogramme achilléen (non spécifique).

DIAGNOSTIC ETIOLOGIQUE : A: *HYPOTHYROIDIE CONGENITALE*

PRIMAIRES (périphériques) *:*

Dysgénésies thyroïdiennes :

- Elle résultent d'un trouble de la migration ou de la formation de l'ébauche glandulaire a un moment quelconque de son trajet de la base de la langue à la loge thyroïdienne.
- Sexe : Incidence 2 à 3 fois plus élevée chez les filles.
- Les dysgénésies peuvent être divisées en 2 groupes selon les résultats de l'exploration isotopique:

1. **Athyréose** (1/3 des cas de dysgénésies) : aucune fixation à l'emplacement cervical normal de la glande.

2. **Ectopies** (2/3 des cas): La scintigraphie révèle un foyer de taille variable dont le siège est le plus fréquemment lingual, plus rarement sushyoïdien, subthyroidien ou thoracique. Ce foyer peut être extrêmement petit dans les formes neonatales ou plus grand dans les formes a révélation tardive.

Tableau clinique :

- **Athyréose** : tableau complet : myxœdème congénital précoce. S'accompagne d'un taux circulant très bas de T4 et TSH très élevée (taux très bas ou nul de thyroglobuline).

- **Ectopies thyroïdiennes**.
- Le tableau clinique est moins grave que dans l'athyréose. La révélation peut être précoce ou retardée. Les taux de T4,T3 sont bas, TSH élevée.
- Le pronostic mental des ectopies est meilleur.

Troubles de l'hormono synthese :

- Représentent 10 à 20% des hypothyroïdies.
- Affection héréditaire, sur le mode autosomique récessif.
- Recherche de cas familiaux doit être systématique. .
- ils sont le plus souvent tardifs associant :

- Un goitre: Elément clinique caractéristique, existant dans 2/3 des cas, mais peut n'apparaitre qu' après plusieurs années.
- Signes d'hypothyroidies plus ou moins marqués.
- Biologie: T4, T3, abaissées et TSH élevée.
- Scintigraphie : Fixation thyroïdienne normale ou supérieure à la normale, avec Goitre homogène.

HYPOTHYROIDIE CENTRALE : Déficit en TSH.

- Beaucoup plus rares que les hypothyroidies périphériques.
- L'insuffisance de sécrétion de la TSH peut être la traduction d'une anomalie hypophysaire ou hypothalamique.
- Le déficit en TSH fait partie d'une insuffisance antéhypophysaire incluant l'hormone de croissance dans tous les cas.
- L'insuffisance des autres hormones hypophysaires est plus rare.
- Tableau clinique : Signes d'hypothyroidie modérée, avec nanisme.
- Un test au TRH nécessaire pour localiser le niveau de l'atteinte :

B. HYPOTHYROIDIE ACQUISE :

1. THYROIDITE AUTO-IMMUNE
2. GOITRE ENDEMIQUE
3. AUTRES CAUSES :

Administration d'agents antithyroïdiens : (antithyroïdiens de synthèse), Irradiation cervicale (maladie de Hodgkin), Post thyroïdectomie **...etc.**

HYPOTHYROIDIES ACQUISES CENTRALES :

- L'insuffisance acquise en TSH fait partie comme dans les formes congénitales d'une insuffisance antéhypophysaire incluant dans tous les cas l'hormone de croissance.
- Tumeurs de la région hypothalamo. hypophysaire (craniopharyngiome)
- Irradiation crânienne.

TRAITEMENT :

A. Buts du traitement :

- Obtenir le plus rapidement possible un état d'euthyroidie et de le maintenir : opothérapie substitutive à vie.
- Urgence thérapeutique : hypothyroïdies à révélation précoce.

B. Armes therapeutiques :

Thyroxine : T4. Forme lévogyre : LT4. (Levothyrox) C'est la forme actuellement utilisée.

Présentations :

- Gouttes = 1 goutte = 5 microgrammes.
- Comprimes = 25, 50, 75, 100 microgrammes.
- Amp.inj. = 1 ce = 200 mcg : en cas voie per os impossible : 75 % dose orale.

Modalités : Le traitement est administré en 1 prise quotidienne.

Les gouttes seront utilisées durant la première année.

CONDUITE DU TRAITEMENT :

HYPOTHYROIDIE CONGENITALE :

Traitement d'Attaque :

- Forme utilisée : LT4, Levothyrox, (en gouttes ou cp).
- La posologie est de 8 - 10 mcg/Kg/j durant le premier trimestre de vie (besoins 1ère année de vie) =25-50 mcg/24 h.
- Puis les besoins diminuent pour atteindre 5 mcg/Kg/j vers âge de 2 ans.

Traitement d'entretien :

- L'adaptation se fait sur les données cliniques (croissance staturo-ponderale), radiologiques (âge osseux) et biologiques (T4, TSH).
- Objectif biologique :
- T4 : dans limites supérieurs de la normale (10-12 mcg/100/ml).
- TSH : inférieure à 10 mU/ml.

Cas particulier : Hypothyroidie congénitale d'origine hypophysaire ou hypothalamique :

hemissuccinate d'hydrocortisone associée à la dose de 10 - 20 mg/jour

SURVEILLANCE DU TRAITEMENT :

1. Programme de surveillance :

- Il est essentiel que le contrôle soit parfait surtout au cours de la première année , et ce en raison du rôle des hormones thyroidiennes dans le développement des structures nerveuses.
- Durant cette période des ajustements fréquents de la dose sont nécessaires du fait des modifications rapides du poids.
- Surveillance du traitement :

1. ***Clinique*** :Staturo pondéral.

- Comportement, Développement psychomoteur, quotient intellectuel.

2. ***Radiologique*** : âge osseux.
3. ***Biologique*** :

- contrôle biologique répété indispensable la première année de vie
- Dosages de T4 et TSH,

✓ tous les mois le 1er trimestre de vie.

✓ Puis tous les 3 mois la première année.

✓ Puis tous les 6 mois (2 fois par an) après la 1ère année : maintenir le taux de T4 dans limites supérieures de la normale.

Complications du traitement :

- Hypercalcémie : L'administration de la vitamine D sera retardée en cas d'hypercalcémie ou d'une densification osseuse trop importante.
- Insuffisance surrénale aiguë : en cas d'hypothyroidie d'origine hypothalamo-hypophysaire (association préventif d'hydrocortisone)
- Manifestations de surdosage :

✓ Agitation, troubles du sommeil.

✓ Tachycardie, fièvre, sueurs profuses, Diarrhée, vomissements.

✓ Mais le risque à redouter est celui du SOUS DOSAGE qui va retarder la maturation cérébrale

PRONOSTIC : Plusieurs facteurs interviennent :

- La précocité de l'apparition des symptômes est un élément de mauvais pronostic, plus grave si le début est antenatal.
- L'étiologie est certainement le facteur essentiel: les athyreoses sont plus graves que les ectopies.
- La précocité et la qualité du traitement sont également essentielles.

1. Croissance staturo-pondérale :

- Le rattrapage statural est complet lorsque l'enfant est traité avant 2 ans, incomplet si le traitement est entrepris après 4 ans.

Maturation osseuse.

- Récupération dans les 3 ans dans plus des 3/4 des cas.

2. Pronostic mental : lié à la précocité du traitement.

Résultats médiocres : souvent retard psychomoteur + important Moins de 50% des enfants ont un QI normal, 1 sur 3 une débilité.

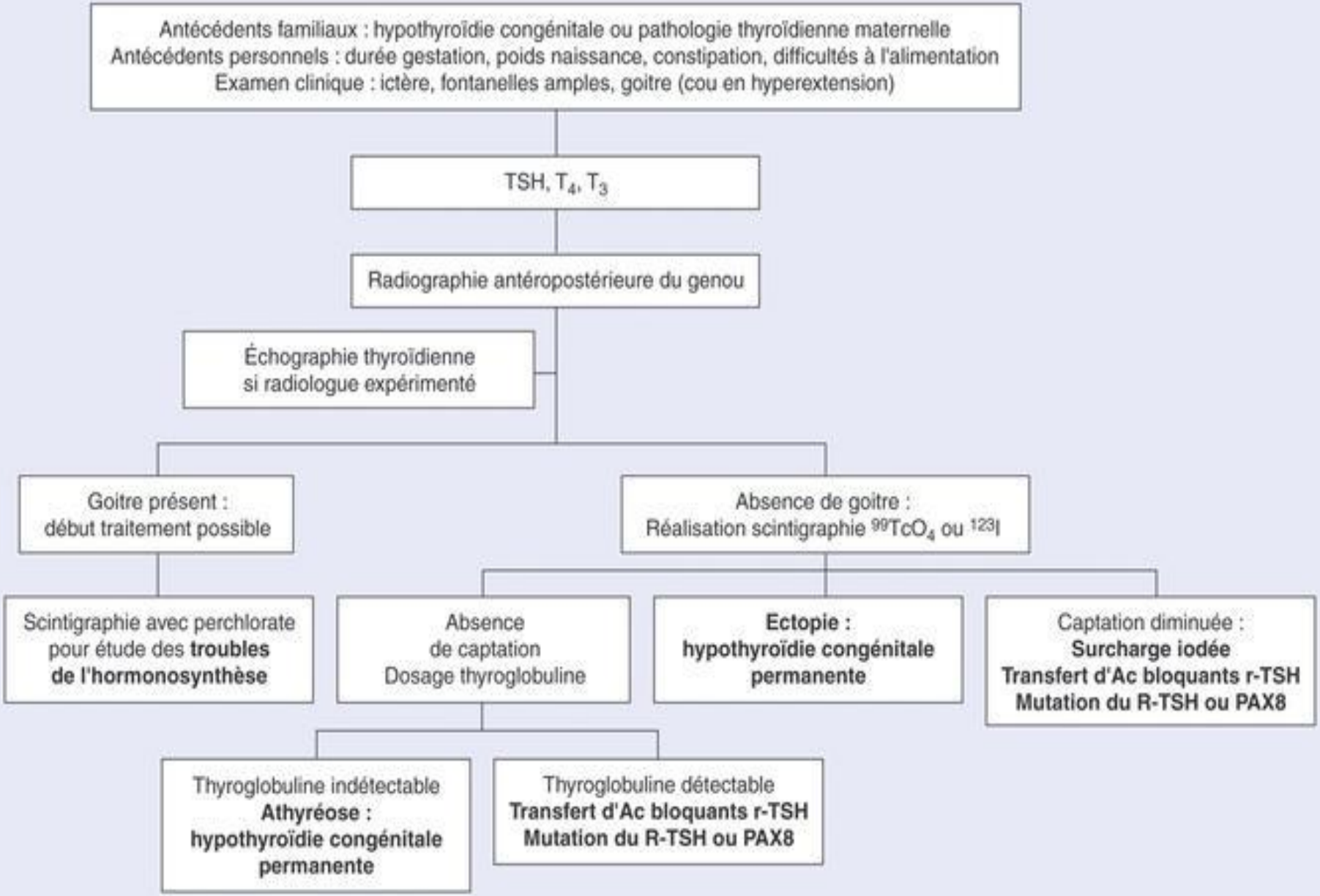
Antécédents familiaux : hypothyroïdie congénitale ou pathologie thyroïdienne maternelle
Antécédents personnels : durée gestation, poids naissance, constipation, difficultés à l'alimentation
Examen clinique : ictère, fontanelles amples, goitre (cou en hyperextension)
TSH, T_4, T_3
Radiographie antéropostérieure du genou
Échographie thyroïdienne si radiologue expérimenté
Goitre présent : début traitement possible
Absence de goitre : Réalisation scintigraphie $^{99}TcO_4$ ou ^{123}I
Scintigraphie avec perchlorate pour étude des **troubles de l'hormonosynthèse**
Absence de captation Dosage thyroglobuline
Ectopie : hypothyroïdie congénitale permanente
Captation diminuée : **Surcharge iodée Transfert d'Ac bloquants r-TSH Mutation du R-TSH ou PAX8**
Thyroglobuline indétectable **Athyréose : hypothyroïdie congénitale permanente**
Thyroglobuline détectable **Transfert d'Ac bloquants r-TSH Mutation du R-TSH ou PAX8**